

*Prikazi bolesnika/  
Case reports*

NEFROGENI ADENOM MOKRAĆNE BEŠIKE  
- PRIKAZ SLUČAJA

NEPHROGENIC ADENOMA OF THE URI-  
NARY BLADDER - CASE REPORT

**Correspondence to:**

**Dr Tanja Lakić**

Klinički centar Vojvodine,  
Centar za patologiju i histologiju,  
Ul. Hajduk Veljkova 1-9, Novi Sad  
tel. 021/484-3-484  
lakictanja@gmail.com

Tanja Lakić, Mirjana Živojinov, Dragomir Ćuk, Jelena  
Ilić-Sabo, Tamara Bošković

Klinički centar Vojvodine, Centar za patologiju i histologiju

*Sažetak*

**Uvod:** Nefrogeni adenom je benigna, metaplastična lezija urotela. Obično je multifokalna sa mogućnošću nastanka u svim anatomskim delovima urinarnog trakta. Iako su patogeneza i biološki potencijal nedovoljno razjašnjeni, u skoro svim opisanim slučajevima postoji podatak o postojanju hronične iritacije ili inflamacije. Klinička slika je nespecifična i obično je ispoljena u vidu iritativnih simptoma, nekada sa hematurijom. S obzirom da nefrogeni adenom ima veliki broj histoloških oblika, vrlo lako može da dođe do zabune, te ove lezije predstavljaju veliki diferencijalno dijagnostički problem u odnosu na karcinome mokraćne bešike. Glavna patohistološka karakteristika ove lezije jeste intaktna bazalna membrana kao i postojanje kuboidalnih ćelija koje oblažu površinske proliferate i tubularne formacije u lamini propriji sluznice mokraćne bešike. **Prikaz slučaja:** U radu je prikazan slučaj pacijenta starosti 65 godina koji je elektivno hirurški lečen na Klinici za urologiju Kliničkog centra Vojvodine zbog verifikovanih multifokalnih lezija na sluznici mokraćne bešike. Rađena je transuretralna resekcija mokraćne bešike kojom su uzete biopsije urotela koje su nakon detaljnog patohistološkog pregleda ukazale da se radi o nefrogenom adenomu mokraćne bešike, retko upotrebljavanoj dijagnozi. **Zaključak:** Kliničke i endoskopske karakteristike nefrogenog adenoma su nespecifične. Adekvatan endoskopski zahvat uz poznavanje kliničkih i patohistoloških oblika ove lezije, odnosno bliska saradnja urologa i patologa je neophodna kako bi se izbegla neprecizna patohistološka dijagnoza, a samim tim i pogrešan terapijski pristup.

*Ključne reči*

nefrogeni adenom, urotel, lezije  
mokraćne bešike

*Key words*

nephrogenic adenoma, urothelium,  
lesions of the urinary bladder

*UVOD*

Nefrogeni adenom je benigna, metaplastična lezija urotela sa nedovoljno razjašnjenom patogenezaom kao i biološkim potencijalom (1). Ovu leziju prvi je opisao Davis 1949. godine kada je nazvana hamartomom, dok je ime nefrogeni adenom dobila godinu dana kasnije nakon prikaza osam slučajeva Friedman-a i Kuhlenbeck-a (2). Obično je multifokalna sa mogućnošću nastanka u svim anatomskim delovima urinarnog trakta, ali se najčešće pojavljuje u mokraćnoj bešici (u oko 80% opisanih slučajeva), u uretri (15%), ureteru (5%) i izuzetno retko u bubrežnoj karlici (3). Takođe se može naći u divertikulumima mokraćne bešike i uretre ili u rekonstruisanoj bešici (najčešće od ileuma) kao i posle operativnog lečenja hipospadije kada se koriste graftovi sluznice mokraćne bešike (4). Nefrogeni adenom se obično javlja kao pratilac operacija genitourinarnog trakta (u 61% opisanih slučajeva) ili se javlja udruženo sa kalkulozom (14%), traumom (9%) i cistitisom. Takođe je zabeležena pojava ove lezije kod oko 8% pacijenata kojima je transplan-

tiran bubreg (2). Ova lezija urotela se najčešće sreće u mokraćnoj bešici osoba muškog pola (80%). Zahvata sve uzrasne kategorije (od tri nedelje nakon rođenja pa sve do devete decenije života), ali oko 40% opisanih slučajeva je bilo zabeleženo kod pacijenata koji su mlađi od 30 godina (4,5) dok neki autori iznose rezultate sa najčešćim obolevanjem osoba tokom četvrte decenije života (3). Različiti nazivi urotelne metaplazije koji se sreću u literaturi (uključujući i nefrogeni adenom, nefrogena metaplazija, adenomatoidni tumor i adenomatoidna metaplazija) su odraz nedovoljno razjašnjene patogeneze ove lezije. Zajedničko gotovo za sve opisane slučajeve jeste podatak o postojanju hronične iritacije ili inflamacije. Neki autori smatraju da nefrogeni adenom potiče od embionalnog mezonefričnog tkiva (6) i predstavlja odgovor nezrelog, metaplastičnog epitela na različite hronične iritacije kao što su hronično zapaljenje, litijaza, mehanička povreda, hemijske nokse, zračenje (3), dok pak drugi smatraju da je to zapravo atipična regeneracija epitela zbog stimulusa ili povrede. Svakako, ukazano je na posto-

janje tesne veze između lokalizacije nefrogenog adenoma i područja prethodnog oštećenja (traume) sluznice zbog hirurške intervencije ili povrede kada regenerisana sluznica u isto vreme ima tendenciju i invaginacije i proliferacije tkiva podsluznice (3). Kako god, hronična iritacija i inflamacija urinarnog trakta su sekundarni doprinoseći faktor uz traumu, hroničnu infekciju, prethodnu operaciju, urinarnu kalkulozu, zračenje i urinarnu kateterizaciju. Nefrogeni adenom, takođe, može biti udružen sa hroničnom inflamacijom koja je indukovana tretmanom intravezikalne aplikacije bacila Calmette-Guerin (7). Neki izveštaji ukazuju da se nefrogeni adenom obično nalazi kod imunosupresivnih pacijenata zbog bubrežne transplantacije, što ukazuje da imunosupresivna terapija može biti doprinoseći faktor (8).

### Prikaz slučaja

Pacijent muškog pola starosti 65 godina javlja se na Kliniku za urologiju Kliničkog centra Vojvodine (KCV) radi elektivne transuretralne resekcije (TUR) mokraćne bešike. Radi se o pacijentu kome je pre 4 godine rađena transuretralna elektroresekcija prostate zbog hiperplazije iste, te je redovnim kontrolisanjem i praćenjem primećen recidiv bolesti uz verifikaciju multifokalnih lezija sluznice mokraćne bešike. Nakon kliničkog pregleda, laboratorijskih i radioloških pretraga postavljena je radna dijagnoza tumora mokraćne bešike uz indicaciju za TUR mokraćne bešike. U

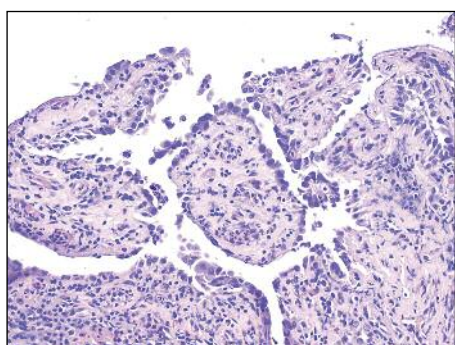
mrke boje. Nakon adekvatne pripreme i obrade materijala, dobijeni su histološki preparati. Detaljnim patohistološkim pregledom u jednoj od dobijene tri bioptirane promene mokraćne bešike postavljena je dijagnoza cističnog urocistitisa, dok je u preostale dve biopsije urotela mokraćne bešike verifikovano postojanje nefrogenog adenoma koji prikazuje histološki (slike 1-4). Bioptirani materijal iz prostate ukazao je na postojanje benignih prostatičnih žlezda i strome sa prisutnim znacima akutne i hronične inflamacije.

### DISKUSIJA

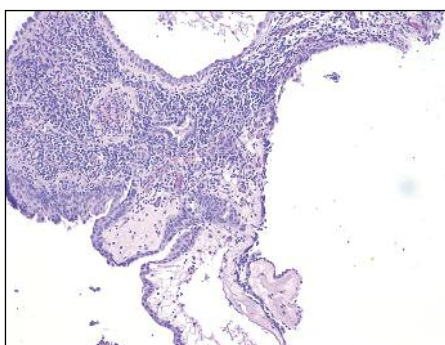
Nefrogeni adenom je benigni, metaplastični odgovor urotela na povredu bilo koje etiologije i ima širok spektar svojih histoloških oblika. Klinička slika je nespecifična i obično je ispoljena u vidu iritativnih simptoma, nekada sa hematurijom. Cistoskopski se mogu uočiti pojedinačne ili multiple papilarne, polipoidne, slične „dudu”, resičaste egzofitne formacije sa prisustvom inflamacije mokraćne bešike u pozadini. Porcaro et al. (9) u prikazali seriju slučajeva sa ispoljenim iritativnim simptomima mokraćne bešike kao što su učestalo mokrenje, dizurija i urgencija mokrenja, a sporadično je bila primećena i hematurija. Nefrogeni adenom se najčešće javlja u vidu polipoidne, papilarne i ređe zaravnjene lezije. Tumor je obično lokalizovan, dijametra manjeg od 1 cm i često se javlja u blizini

cističnog ili glandularnog cistitisa kao što je bio slučaj i kod našeg pacijenta (9,10,11). Histološka slika nefrogenog adenoma se sastoji od površnih jednorodnih kuboidalnih ćelija koje formiraju papilarne ili polipoidne strukture sluznice (slika 1). U niželežućoj lamini proprijii nalaze se tubuli (slika 2, 3) koji su obloženi takođe kuboidalnim epitelnim ćelijama, dok su neki tubuli više mikrocističnog izgleda i obloženi eozinofilnim, „hobnaill” ćelijama (slika 4). S obzirom da nefrogeni adenom ima veliki broj histoloških oblika, vrlo lako može da dođe do zabune, te ove lezije predstavljaju veliki diferencijalno dijagnostički problem u odnosu na karcinome mokraćne bešike. Neke lezije izgledaju isto kao karcinom prelaznog epitela niskog gradusa, tako da je za postavljenije definitivne dijagnoze nefrogenog adenoma potrebna pažljiva patohistološka analiza. U mnogim slučajevima lumeni tubula su ispunjeni mucinom, a obloženi su ćelijama čije je jedro periferno potisnuto te izuzetno podsećaju na ćelije

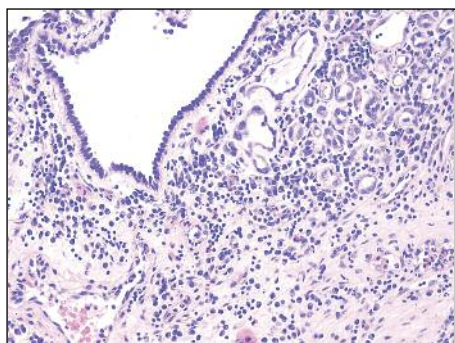
izgleda prstena pečatnjaka (signet ring ćelije). Zapravo, osnovna razlika u odnosu na gore pomenute promene, jeste prisustvo bazalne membrane kod nefrogenog adenoma. Nepravilna distribucija tubula može da imitira invazivni adenokarcinom, naročito kada se ti tubuli nalaze između



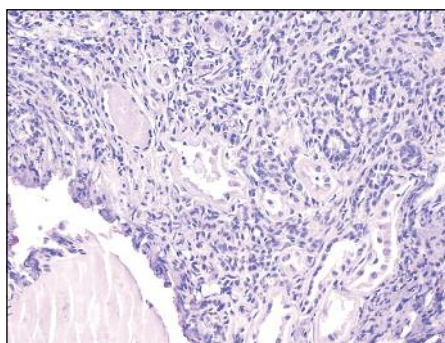
**Slika 1.** Papilarne formacije, H&E bojenje, uveličanje 20x



**Slika 2.** Papilarne i cistične formacije, H&E bojenje, uveličanje 10x



**Slika 3.** Tubularne i cistične formacije u lamini proprijii, H&E bojenja, uveličanje 20x



**Slika 4.** Tubularne i cistične formacije u lamini proprijii, H&E bojenje uveličanje 20x

laboratoriju Centra za patologiju i histologiju KCV-a primljen je operativni materijal u vidu tri bioptata sumnjivog urotela mokraćne bešike kao i više biopsija tkiva prostate. Bioptirani materijali sluznice mokraćne bešike bili su nepravilnih oblika, dimenzija oko 0,4x0,3x0,2 cm, pretežno

vlakana mišićnog sloja sluznice. Pomenute „hobnail” ćelije mogu da navedu na pravac svetloćelijskog adenokarcinoma. Treba imati u vidu da u nekim slučajevima nefrogenog adenoma postoji dominacija papilarnih struktura, a može da postoji i citološka atipija što takođe može da dovede u zabunu sa drugim papilarnim lezijama, kao što je urotelni karcinom ili papilarni cistitis. Međutim, prisustvo kuboidalnog epitela na površini papilarnih formacija i navedena očuvanost bazalne membrane jeste ono što nefrogeni adenom odvajaju od lezija koje su obložene urotelom (2). Terapija nefrogenog adenoma varira od samo praćenja pacijenta pa do cistektomije. Transuretralna resekcija (TUR) uz patohistološku analizu je izbor prvog reda za postavljanje dijagnoze i otklanjanje simptoma, a često se primenjuje i elektrokoagulacija (12,13). Totalna cistektomija se retko izvodi kao terapijska mera, izuzetno u slučaju ekstenzivnih lezija ili u slučaju postojanja vrlo jakih simptoma (13). Tokom

dužvremenog praćenja pacijenata, primećena je velika učestalost recidiviranja nefrogenog adenoma (14). Međutim, uprkos čestom recidiviranju, nema zabeleženih slučajeva maligne transformacije ili metastaziranja. Metoda izbora za tretiranje svih recidiva nefrogenog adenoma jeste TUR.

### ZAKLJUČAK

Kliničke i endoskopske karakteristike nefrogenog adenoma su nespecifične. Adekvatan endoskopski zahvat uz poznavanje kliničkih i patohistoloških odlika ove lezije, odnosno bliska saradnja urologa i patologa je neophodna kako bi se izbegla neprecizna patohistološka dijagnoza a samim tim i pogrešan terapijski pristup.

### Abstract

**Introduction:** The nephrogenic adenoma is a benign metaplastic lesion of the urothelium. It usually appears multifocal in all anatomic levels of the urinary tract. Although pathogenesis and biologic potential are unknown, there is a history of chronic irritation or inflammation in almost all reported cases. The clinical presentation is not specific and usually it is presented by irritative bladder symptoms, occasionally with haematuria. Since nephrogenic adenoma has a number of histological forms, it may cause confusion very easily, so these lesions are big differential diagnostic problem in relation to bladder carcinoma. The main histological features of these lesions is recognition of the intact basal lamina and cuboidal epithelium covering the papilla's surface and tubular formations in the lamina propria of the bladder mucosa.

**Case report:** In this report, we present a case of a 65-year-old man who was elective surgically treated at the Clinic for Urologic Surgery of the Clinical Center of Vojvodina due to verified multifocal mucosal lesions of the urinary bladder. After the adequate preparation of the patient, transurethral resection was done and biopsies of urothelium were taken. Having performed a thorough histological examination, the diagnosis of nephrogenic adenoma was given, the diagnosis that is used rarely.

**Conclusion:** The clinical and endoscopic characteristics of nephrogenic adenoma are not specific. The appropriate endoscopic management with knowledge of clinical and histological features of the disease and close cooperation between urologists and pathologists is essential to avoid inaccurate pathological diagnosis, and therefore the wrong therapeutic approach.

### LITERATURA

- Dotan ZA, Mor Y, Aviel-Ronen S, Ramon J. Nephrogenic adenoma – benign lesion of urinary tract system. *Harefuah*. 2001;140(7):600–2.
- Bostwick GD, Cheng L. *Urologic Surgical Pathology*. 2nd edition. New York: Elsevier; 2008.
- Zougkas K, Kalafatis M, Kalafatis P. Nephrogenic adenoma of the urinary bladder. *Internat Urol Nephrol*. 2004;36(4):513–7.
- Heidenreich A, Zirbes TK, Wolter S, Engelmann UH. Nephrogenic adenoma: A rare bladder tumor in children. *Eur Urol*. 1999;36:348.
- Ford TF, Watson GM, Cameron KM. Adenomatous metaplasia (nephrogenic adenoma) of urothelium: An analysis of 70 cases. *Br J Urol*. 1985;57:427.
- Yaldiz M, Uzunlar AK, Ozdemir E, Ozaydin M. Nephrogenic adenoma of the bladder: a case report. *Nagoya Med J*. 2000; 44:1.
- Stilmant MM, Siroky MB. Nephrogenic adenoma associated with intravesical *Bacillus Calmette-Guérin* treatment: a report of 2 cases. *J Urol*. 1986;135:359–61.
- Banyai-Falger S, Maier U, Susani M. High incidence of nephrogenic adenoma of the bladder after renal transplantation. *Transplantation*. 1998;65:511–4.
- Porcaro AB, D'Amico A, Ficarra V. Nephrogenic adenoma of the urinary bladder: our experience and review of the literature. *Urol Int*. 2001;66:152–5.
- Young RH, Scully RE. Nephrogenic adenoma: A report of 15 cases, review of the literature, and comparison with clear cell adenocarcinoma of the urinary tract. *Am J Surg Pathol*. 1986;10:268.
- Oliva E, Young RH. Nephrogenic adenoma of the urinary tract: A review of the microscopic appearance of 80 cases with emphasis on unusual features. *Mod Pathol*. 1995;8:722.
- Peeker R, Aldenborg F, Fall M. Nephrogenic adenoma: a study with special reference to clinical presentation. *Br J Urol*. 1997; 80:539–42.
- Kaswick JA, Waisman J, Goodwin WE. Nephrogenic metaplasia (adenomatoid tumors) of bladder. *Urology*. 1976;8:283–6.
- Husain AN, Armin AR, Schuster GA. Nephrogenic metaplasia of urinary tract in children: report of three cases and review of the literature. *Pediatr Pathol*. 1988;8:293–300.