

*Prikazi bolesnika/
Case reports*

ŠPIGELOVA HERNIJA:
PRIKAZ DVA SLUČAJA

Correspondence to:

Mr sci. med Dr Zlatko Bokun,
spec. opšte hirurgije

KBC „Zvezdara“, Klinika za hirurgiju,
Odeljenje minimalno invazivne hirurgije
Dimitrija Tucovića 161, Beograd, Srbija
Tel. +381 11 3810214
Tel. +381 11 3810210

E-mail: zbokun@gmail.com

SPIGELIAN HERNIA:
REPORT OF TWO CASES

Zlatko Bokun¹, Branislav Lukač²

¹ Kliničko bolnički centar "Zvezdara", Hirurška klinika, Beograd, Srbija

² Institut za onkologiju i radiologiju Srbije, Beograd, Srbija

Key words

Spigelian hernia, tension-free technique

Ključne reči

Špigelova hernija, netenziona tehnika

Apstrakt

Uvod Špigelova hernija predstavlja retko stanje koje se manifestuje u vidu protruzije intraabdominalnog sadržaja kroz defekt na Špigelovoj semilunarnoj fasciji prednjeg trbušnog zida. Dosada je u literaturi opisano samo oko 1000 slučajeva ove patologije, uz brojne opisane tehnike hirurškog lečenja. Cilj ovog rada je prikazivanje netenzione sublay tehnike implantacijom polipropilenske protetske mrežice u terapiji Špigelove hernije.

Metodi 2010 u Hirurškoj klinici KBC Zvezdara u Beogradu operisali smo dve pacijentkinje, obe stare 53 godine, sa dijagnozom Špigelove hernije, jedne levostrane a jedne desnostrane. Dijagnoza je potvrđena ultrazvučnim pregledom. Nijedna od dve pacijentkinje nije prethodno imala intraabdominalne operacije. Jedna je operisana u lokalnoj a druga u opštoj anesteziji.

Rezultati Obe pacijentkinje su otpuštene kući prvog postoperativnog dana. Nije bilo znakova infekcije rane a postoperativni bol je bio minimalan. Konci su skinuti sedmog postoperativnog dana a na praćenju tokom 12 meseci nije bilo znakova recidiva.

Zaključak Netenziona sublay tehnika u rešavanju Špigelovih hernija je bezbedna, efikasna i laka za izvođenje, sa odličnim rezultatima. Dijagnoza Špigelove hernije mora biti potvrđena ultrazvučnim pregledom zbog brojnih stanja sa sličnom kliničkom slikom.

UVOD

Špigelova hernija predstavlja protruziju intraabdominalnog sadržaja kroz Špigelovu fasciju. Špigelova hernija u većini slučajeva nastaje na mestu gde se susreću lineae semilunaris i lineae arcuata. Obično je lokalizovana između mišićnih slojeva prednjeg trbušnog zida, te se naziva i interparijetalnom, intersticijalnom, intermuskularnom, intramuskularnom ili intramuralnom hernijom. Do sada je u svetskoj literaturi opisano samo oko 1000 slučajeva Špigelove hernije.

Adriaan van den Spigel (1578-1625), profesor anatomije i hirurgije u Padovi je prvi opisao lineu semilunaris - strukturu koja označava prelaz mišićnog u aponeurotični deo m. transversus abdominis-a i pruža se od rebarnog luka do tuberculum pubicum-a. Špigelova fascija predstavlja deo aponeuroze koji se prostire između lineae semilunaris i lateralne ivice m. rectus abdominis-a. Henry-Francois Le Dran je 1742. prvi opisao spontanu rupturu duž lineae semilunaris, ali je tek Josef T. Klinkosch 1764. definisao ovo stanje kao herniju.

Špigelova hernija se najčešće javlja između 40. i 70. godine života, mada su opisani i slučajevi u pedijatrijskoj populaciji. Pacijenti se najčešće žale na pojavu bola i/ili mase u regiji hernijacije. Mogu biti prisutni znaci intestinalne opstrukcije.

Dijagnoza se postavlja kliničkim pregledom i potvrđuje se ultrasonografski ili CT-om. Radiološka potvrda dijagnoze je neophodna zbog brojnih stanja (maligni i benigni tumori prednjeg trbušnog zida, parijetalni apscesi, hematomi i dr.) koja mogu napraviti diferencijalno dijagnostičku konfuziju. Ultrasonografija je pouzdana, neinvazivna, jeftina i lako dostupna metoda i predstavlja, uz klinički pregled, *zlatni standard* u dijagnostici Špigelove hernije.

Hirurško lečenje

Špigelova hernija se leči operativnim zahvatom. U literaturi su opisane različite hirurške tehnike, počevši od tenzionih (direktna sutura defekta), do netenzionih (fascia lata graft, polipropilenska mrežica onlay (pozicioniranje mrežice subfascijalno) i sublay (pozicioni-

ranje mrežice preperitonealno) tehnikom, kao i implantacija plug-a), kako otvorenim, tako i laparoskopskim pristupom. Preporučuje se transversalna incizija za palpabilne a vertikalna za nepalpabilne hernije. U skladu sa savremenim principima herniologije, netenzione tehnike imaju primat u rešavanju Špigelovih, kao i svih drugih tipova hernija zbog jednostavnosti izvođenja, brzog povratka normalnim aktivnostima i niske stope recidiva. Netenzione tehnike su zlatni standard u savremenoj herniologiji. Supstrat, opšte stanje pacijenta i operativna tehnika određuju vrstu anestezije, koja može biti lokalna, spinalna, epiduralna ili opšta.

METODE I MATERIJALI

U našoj klinici, u periodu od marta do maja 2010. operisane su dve pacijentkinje, obe starosti 52 godine, jedna sa levostranom a druga sa desnostranom Špigelovom hernijom. Obe pacijentkinje su se žalile na identične tegobe (bol i pojava palpabilne mase u zoni hernijacije). U oba slučaja hernija je bila reponibilna i nije pokazivala znakove uklještenja, a klinička dijagnoza je potvrđena ultrazvučnim pregledom. Obe pacijentkinje su negirale ranije hirurške intervencije u abdomenu. Nisu postojali znaci hernijacije u drugim slabim tačkama prednjeg trbušnog zida. Jedan operativni zahvat je izveden u lokalnoj, a drugi u opštoj anesteziji. U oba slučaja primenjena je netenziona metoda hernioplastike implantacijom polipropilenske mrežice, uz poštovanje svih principa sublay tehnike, kojom se po preparaciji kilne kese ista posuvraća u abdomen a polipropilenska mrežica postavlja preperitonealno uz fiksaciju na okolne fascijalne strukture.

REZULTATI

Obe pacijentkinje su otpuštene kući prvog postoperativnog dana, bez komplikacija u ranom postoperativnom toku. Konci su skinuti sedmog postoperativnog dana, a na kontrolnim pregledima (mesec, tri meseca i 12 meseci nakon operacije) nije bilo znakova recidiva niti drugih kasnih komplikacija. Obe pacijentkinje vratile su se punim fizičkim aktivnostima tri nedelje nakon operacije.

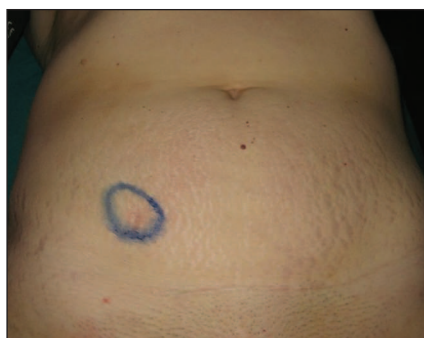DISKUSIJA

Diferencijalno dijagnostički Špigelova hernija dolazi u obzir kod svakog pacijenta koji se žali na bol i prisustvo palpabilne mase u donjem abdomenu, uz spoljašnju ivicu m. rectus abdominis-a. Zbog malog broja opisanih slučajeva, nepostojanja većih serija, te uglavnom kratkog praćenja, ne postoje standardi u primeni operativne tehnike. Ipak, većina autora preporučuje primenu netenzionih tehnika implantacijom polipropilenske mrežice, bilo po tipu plug-a, patcha, onlay-a ili sublay-a, analogno sa principima za druge tipove ventralnih hernija.

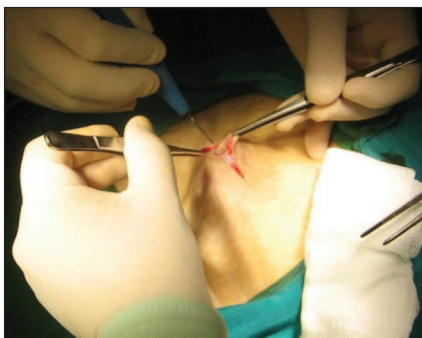ZAKLJUČAK

Sublay tehnika, po analogiji sa tehnikom Rives-Stoppa-e kao zlatnim standardom u rešavanju ventralnih hernija i kao najfiziološkija od svih metoda hernioplastike, bila je naš izbor u terapiji Špigelove hernije. Ova tehnika je bezbena, efikasna i jednostavna za izvođenje, sa odličnim rezultatima.

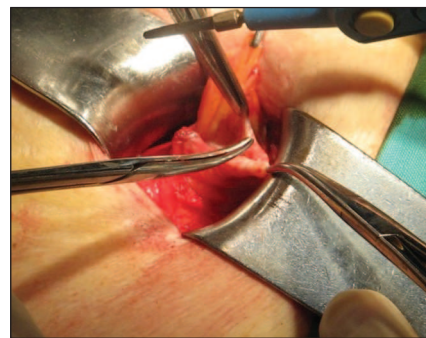
Dijagnoza Špigelove hernije mora biti potvrđena ultrazvučnim pregledom zbog brojnih stanja sa sličnom kliničkom slikom.



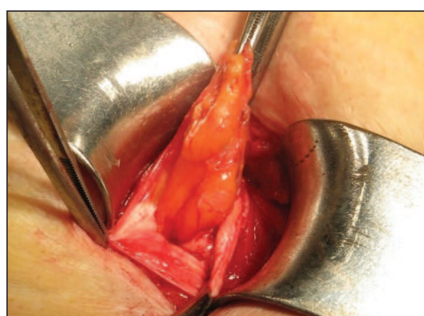
Obeležavanje mesta hernijalnog defekta metilen-plavim



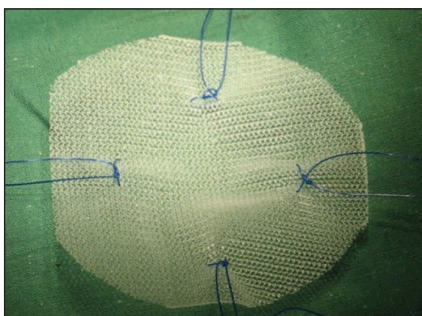
Transverzalna incizija



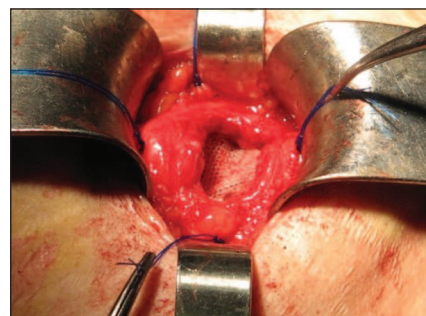
Otvaranje semilunarne linije



Preparacija kilne kese



Priprema polipropilenske mrežice



Definitivni položaj mrežice pre zatvaranja defekta po slojevima

Abstract

Introduction Spigelian hernia is a rare condition which is presented by a protrusion of intraabdominal content through the Spigelian fascia of the abdominal wall. Only about 1000 cases have been reported in the literature, with variety of techniques used in repairment. Aim of this paper was to show the sublay tension-free technique using polypropylene mesh in treatment of Spigelian hernia.

Methods In 2010 we operated on 2 female patients, both age 53, one with right-sided and other with left-sided Spigelian hernia. Clinical findings of an herniated abdominal mass were confirmed by ultrasound exam. Both had no previous history of abdominal operations. One procedure was performed under local and other under general anaesthesia.

Results Both patients were sent home on postoperative day 1. There were no signs of wound infection. Postoperative pain was minimal. In one year of follow up there were no signs of recurrence.

Conclusion Sublay tension-free technique is safe, efficient and simple to perform in this rare condition, with excellent results. Diagnosis of Spigelian hernia needs to be radiologically confirmed, due to variety of different conditions that may show clinical similarity.

LITERATURA

- Spangen L. Spigelian hernia. *Surg Clin North Am* 1984;64: 351-66.
- Kalaba Z. Spigelian hernia: a case of typical Spigelian hernia in an elderly man. *Ugeskr Laeger* 1999;161:2095-6.
- Spangen L. Spigelian hernia. *World J Surg* 1989;13:573-80.
- Ray NK, Sreeramulu PN, Krishnaprasad K. Fascia Lata Repair is an Alternative option in Absence of Prolene Mesh. *JIMA Preliminary report Spigelian Hernia* [serial online]. Issue-vol. 100 No. 6 June 2002
- Versaci A, Rossitto M, Centorrino T, Barbera A, Fonti MT, Broccio M, et al. Spigelian hernia : clinical, diagnostic and therapeutic aspects. *G Chir* 1998; 19: 453-7.
- Gullmo A, Broome A, Smedberg S – Herniography (symposium in hernia). *Surg Clin North Am* 1984;64:229-41.
- James Mc Moran, Damain C. Crowther et al. Spigelian hernia. *Gpnotebook* [serial online]. [cited 2004 17 Jan]. [2 screens]. Available URL <http://www.gpnotebook.co.uk/simplepage.cfm?ID=322240537>.
- Raveenthiran V, Pichumani S - Richter's hernia in Spigelian hernia. *Indian J Gastroenterol* 2000;19:36-7.
- Di-Lernia S, Armiraglio L, Branchini L, Massazza C, Salatino G, Scandroglia I, et al - Complicated Spigelian hernia: a case report. *Minerva Chir* 1998; 53: 61-3.
- Nozoe T, Funahashi S, Kipamura M, Ishikawa H, Suehiro T, Iso Y, et al - Ileus with incarceration of Spigelian hernia. *Hepatogastroenterology* 1999; 46: 1010-2.
- Lin PH, Kofforon AJ, Heilizer TJ, Lujan HJ - Right lower quadrant abdominal pain due to appendicitis and an incarcerated Spigelian hernia. *Am Surg* 2000;66:725-7.