medicinska revija
medical review

UDK: 616.995.132-085.284
ID= 171928588

Lalošević D.. et al. Med Data Rev 2009;1(3): 65-68 MEDICAL DATA / Vol. / 1 Broj 3 Novembar 2009.

Medicinska edukacija/
Medical education

Correspondence to:

Prof. dr *Dušan Lalošević*,
Pasterov zavod Novi Sad,
Hajduk Veljkova 1,

pasteuri@eunet.rs

IZBOR TERAPIJSKOG PROTOKOLA I PRAĆENJE EFEKTA TERAPIJE ALBENDAZOLOM PACIJENATA SA TOKSOKARIJAZOM *

SELECTION OF THERAPEUTIC PROTOCOL AND OBSERVATION OF EFFECTIVENES OF ALBENDAZOLE THERAPY OF PATIENTS WITH TOXOCARIASIS

Dušan Lalošević[1], Vesna Lalošević[2], Vera Uzurov[3], Nevenka Rončević[4], Ervin Gebauer[4], Slobodan Sekulić[3], Svetlana Kuzmanović[4], Ana Momirovska[5]

[1]Pasterov zavod Novi Sad
[2]Poljoprivredni fakultet Novi Sad
[3]Klinički centar Vojvodine Novi Sad
[4]Institut za zdravstvenu zaštitu decu i omladinu Vojvodine Novi Sad
[5]Adrialab Skoplje

*Rad je u jednom delu referisan na Drugom nacionalnom kongresu racionalne terapije u Kragujevcu, 7-8. XI 2009.

Ključne reči/
Toksokarijaza, dijagnoza, terapija, albendazol
Key words:
Toxocariasis, diagnostics, therapy, albendazole

Abstract

We examined the clinical characteristics of toxocariasis and antibody titer by the indirect immunofluorescence test in patients with eosinophilia. The patients with toxocariasis and without complications were treated with albendazole (15 mg/kg body weight per day) in the cycles of 28 days. Patients with complications like neurotoxocariasis were treated in two cycles of 28 days and a two-week pause between them. This treatment was able to reduced eosinophilia on normal, and antibody titer to undetected value.

UVOD

Toksokarijaza je jedan od glavnih uzroka hipereozinofilnog sindroma u dece, ali na ovu parazitnu infekciju treba misliti i u odrasloj populaciji. Infekcija se odvija po tipu parateneze, tj. migracije larvi kroz sva tkiva, koje se dalje ne razvijaju u neprirodnim domaćinima, a kompletan razvoj do adulta u crevima moguć je samo kod pasa, prirodnih domacina. Migracija larvi kroz tkiva može izazvati različita oštećenja, zavisno od broja i lokalizacije larvi, ali uvek je praćena visokom eozinofilijom. Prihvaćeni nedvosmisleni kriterijumi za dijagnozu visceralne toksokarijaze su određeni titar specifičnih antitela, eozinofilija u krvi kao i pozitivna anamneza odnosno epidemiološka anketa. Medjutim, svaki od ova tri kriterijuma mora biti razmotren u sklopu cele slike pacijenta. Iz tog razloga toksokarijazu praćenu eozinofilijom označili smo kao aktivnu infekciju, mada je najčešće asimptomatska, za razliku od samo serološke pozitivnosti koja se u niskom titru može naći kod određenog procenta opšte populacije kao znak nekadašnje infekcije. Tako se naprimer, seropozitivnost na toksokarijazu nalazi kod 15% britanskih odgajivača pasa i 2 % opšte populacije (1). Kod nas je nadjeno 6% pozitivnih zdravih davalaca krvi na toksokarijazu (2). Simptomatska infekcija se nalazi najčešće kod dece uzrasta 1-5 godina sa geofagijom, jer se jaja parazita nalaze u zemljištu koje su kontaminirali psi.

Kod dece su mogući razni simptomi, od hepatomegalije, pneumonije, miokarditisa, do neuroloških bolesti opisanih kao meningitis, meningomijelitis, encefalitis, hemiplegija, epilepsija, a praćeni visokom eozinofilijom u krvi i likvoru. To je klasična klinička slika sindroma visceralne larve migrans koju je opisao Beaver 1952. godine (3). Infekcija sa larvom lokalizovanom u oku koja obično dovede do slepila, označava se kao očna toksokarijaza i ona ne mora biti praćena eozinoflijom.

Na osnovu varijacija u simptomatologiji infekcije, toksokarijaza se može označiti kao neaktivna, samo serološki pozitivna a bez eozinofilije, aktivna sa eozinofilijom kao znakom aktuelne migracije larvi, koja je najčešće asimptomatska ili visceralna ili oftalmička forma. Kod nekih bolesnika nalazili su se samo neurološki simptomi, te bi se mogla izdvojiti i posebna forma neurotoksokarijaze. Na osnovu ovoga, prihvatili smo stav da se svaka aktivna toksokarijaza mora lečiti sistemskim antihelmintikom, da bi se sprečio razvoj mogućih komplikacija. Ranije se u terapiji toksokarijaze preporučivao dietilkarbamazin, koji se danas manje primenjuje zbog neželjenih dejstava. Danas se pre-

poručuju za lečenje ove parazitne infekcije antihelmintici iz grupe benzimidazola, u prvom redu albendazol (2).

Do danas postoje brojna otvorena pitanja u tretmanu toksokarijaze. Naprimer, da li dužina tretmana i doza leka treba da prate intenzitet kliničke slike i visinu eozinofilije i titra antitela u krvi? Da li je pacijent asimptomatski ili ima kliničku sliku koja se može povezati sa eozinofilijom i specifičnim titrom antitela na toksokarijazu? Da li uopšte lečiti asimptomatske samo laboratorijski pozitivne slučajeve? Da li postoje radiološki pokazatelji ili patološke vrednosti enzima jetre koji ukazuju na lezije jetre usled migracije larvi ili neželjenog dejstva primenjene terapije? Ima li oftalmoloških ili neuroloških poremećaja i kako ih lečiti? Konačni konsenzus o optimalnoj dozi, dužini i dinamici primene antiparazitika kod toksokarijaze još uvek nije postignut.

Odnos visine eozinofilije i titra antitela na toksokarijazu

Analizirali smo 70 pacijenata sa aktivnom toksokarijazom, tj. serološki pozitivnih u višem titru i sa visokom eozinofilijom u krvi, bez obzira da li su bili sa specifičnom kliničkom slikom ili asimptomatski. Naime, većina naših pacijenata imala je samo visoku eozinofiliju od 20-70% i titar antitela koje nije pratila specifična klinička slika i koji su otkriveni slučajno zbog analize krvi usled nekog drugog razloga. Pojedini naši pacijenti imali su kožne egzanteme koji mogu biti u sklopu klinički manifestne toksokarijaze, a drugi respiratorne simptome koji mogu biti specifični ali mogu biti i sezonske respiratorne infekcije zbog kojih je vadjena krv i nađena neočekivana eozinofilija (2).

Našli smo da postoji korelacija visine titra specifičnih antitela i visine eozinofilije kod naših pacijenata. Titrovi u geometrijskoj progresiji podeljeni su aproksimativno na tri grupe, niske od 20-40, srednje 80-160 i visoke od 320 pa naviše. Srednja vrednost procenta eozinofilije kod ove tri grupe pacijenata takođe je progresivno rasla, od 20,2 u prvoj grupi, 26,8 u drugoj i 37,1 u grupi sa najvišim titrovima antitela (grafikon 1).

Karakteristični klinički slučajevi toksokarijaze

Kod većine naših pacijenata toksokarijaza je otkrivena slučajno, kada su ispitivani i lečeni zbog drugih bolesti ili stanja, a rutinskom analizom krvne slike je otkrivena visoka eozinofilija. Neka stanja sigurno možemo povezati sa toksokarijazom, kao što je granulom u oku, gde je u jednom slučaju posle operacije histološki i dokazana larva T. canis. Takođe i više slučajeva sa respiratornom simptomatologijom, kožnim alergijskim simptomima, ili eozinofilni meningitis su jako suspektni na toksokarijazu prema do sada opisanom spektru simptoma kod ove parazitoze, naročito kod dece (tabela 1).

Tok eozinofilije kod asimptomatskih, simptomatskih nekomplikovanih kao i slučajeva aktivne toksokarijaze sa neuro- i očnim komplikacijama pratili smo kod mnogih pacijenata. Najčešće je eozinofilija trajala preko godinu dana sa tendencijom postepenog pada, koji je reprezentovao sanaciju ili efikasnost terapije.

Slučaj 1.- Devojčica sa naslednom sferocitozom kontrolisana je od strane hematologa, od rođenja. U uzrastu od 2 godine registrovana je neočekivano eozinofilija preko 20%

simptom ili stanje	*učestalost*
infekcija donjih disajnih puteva	19
upala srednjeg uha	13
limfadenopatija	9
proliv i povraæanje.	9
ekcemi	6
infekcija gornjih disajnih puteva	4
epilepsija, horea minor i dr.	4
hronièni uveitis, granulom oka	3
mokraæna infekcija	2
anemija	2
splenomegalija	2
miokarditis, perikarditis	2
trovanje	2
apendicitis	2
struma	2
nasledna sferocitoza	1
askarijaza	1
febrilne konvulzije	1
eozinofilni meningitis	1
alopecija	1
trauma	1
nema simptoma	7

Tabela 1. Osnovna stanja i oboljenja udružena sa eozinofilijom kod kojih je dokazana toksokarijaza kod pedijatrijskih pacijenata (n=94).

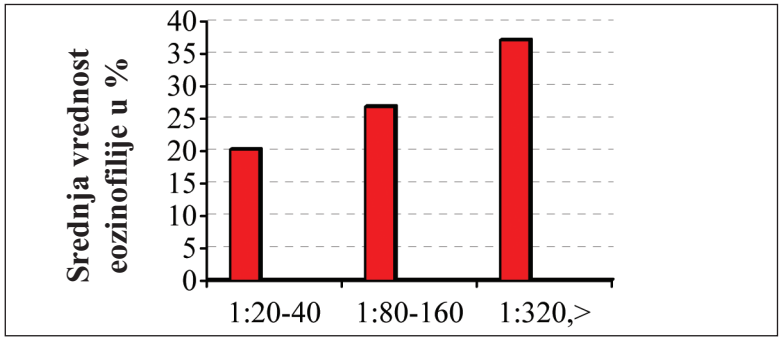

Grafikon 1. Odnos visine srednje vrednosti procenta eozinofilije i visine titra antitela po grupama pacijenata sa aktivnom toksokarijazom (n=70).

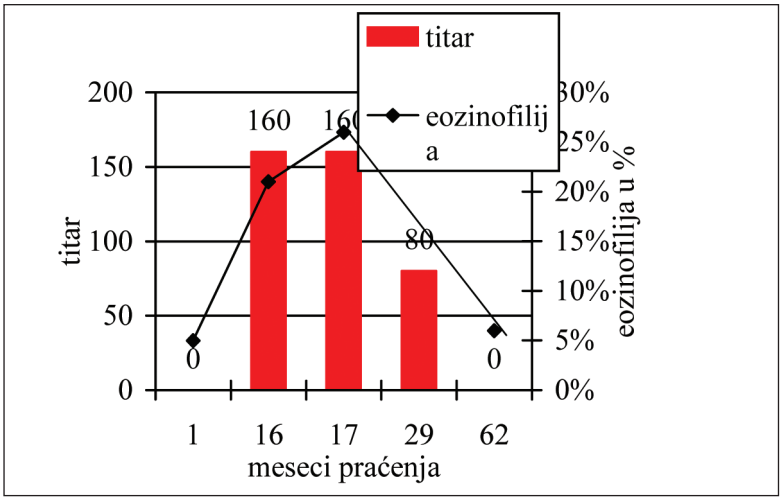

Grafikon 2. Tok eozinofilije i titra antitela po mesecima kod asimptomatskog slučaja toksokarijaze

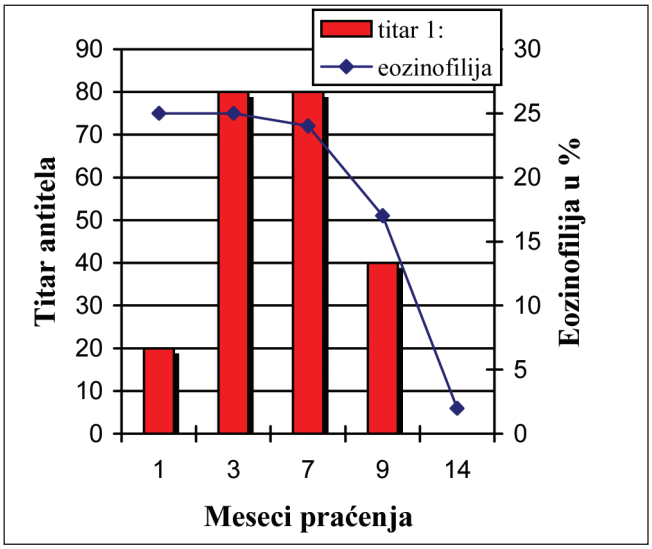

Grafikon 3. Tok eozinofilije i titra antitela po mesecima kod nekomplikovanog slučaja toksokarijaze

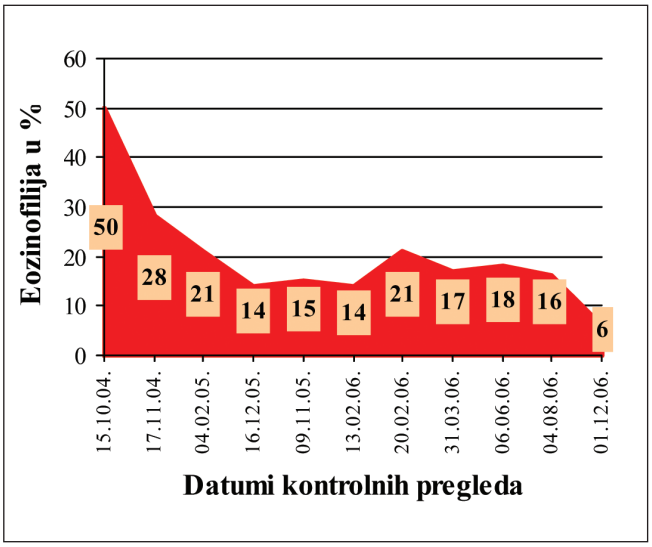

Grafikon 4. Tok eozinofilije kod slučaja neurotoksokarijaze, albendazol dat u dve kure od po 4 nedelje, po postavljanju dijagnoze i nakon 10 meseci praćenja.

a anamnezom je dobijen podatak da je devojčica sklona geofagiji. Iako nije bilo simptoma suspektnih na toksokarijazu, serološki je dokazana. Primenjena je jedna kura dietilkarbamazina u dnevnoj dozi od 9 mg/kg, tokom 21 dan. Tok eozinofilije i titar antitela praćeni su mesecima, do normalizacije i seološkog negativiziranja (grafikon 2).

Slučaj 2.- U sklopu epidemiološkog ispitivanja kod devojčice kod koje je dokazana toksokarijaza, ispitivan je njen brat uzrasta 14 meseci pod dijagnozama: Anemija, hepatomegalija, pothranjenost. Registrovan je broj leukocita od 8,6-10,5x109/l sa 25% eozinofila. Titar antitela na toksokarijazu bio je srednje visok, do 1:80. Primio je dietilkarbamazin dva puta po 8 dana, 8 mg/kg. Posle 8 meseci titar antitela opada na 1:40, leukociti na 5,2x109/l, a eozinofilija se održava na 17%. Posle 14 meseci titar antitela nije merljiv, a nema ni eozinofilije (grafikon 3). Laka klinička slika, gotovo bez simptoma, bila je najčešća kod naših ispitanika, kao i porodično grupisanje slučajeva koje reprezentuje isti tip rizičnog ponašanja, tj. geofagiju i epidemiološku ekspoziciju u jednoj sredini.

Slučaj 3.- Kod dečaka uzrasta 4 godine sa znacima neurotoksokarijaze nađeno je da ima patološki EEG u smislu lake disfunkcije desno temporalno i eozinofiliju u krvi od 50%. Posle 9 dana konstatuje se diskretna lateralizacija piramidnog tipa desno i daje se prva kura od 4 nedelje albendazola u dozi odgovarajućoj za telesnu težinu. Stanje se održava sledećih nekoliko meseci pod dijagnozom hemiparesis spastica lat. dex. discreta a eozinofilija je opala na vrednosti između 16-21%. Posle 6 meseci neurološki nalaz postaje uredan ali se i dalje konstatuje eozinofilija od 18%. Posle deset meseci od postavljanja dijagnoze daje se nova kura albendazola u trajanju od 4 nedelje, nakon čega eozinofili padaju na normalu (grafikon 4).

Slučaj 4. Neurotoksokarijaza kod pacijentkinje stare 51 godinu sa kliničkom i radiološkom slikom cerebralnog infiltrativnog procesa u desnom temporo-okcipitalnom predelu koji je izazvao fokalne epileptičke napade sa sekundarnom generalizacijom. U dopunskoj dijagnostici kod nje su nađeni visok titar antitela na toksokarijazu i eozinofilija. Primila je tri kure albendazola, prvu u trajanju od 21, a dve druge po 28 dana i godinu dana kasnije je kompletno klinički zdrava, radiološki je došlo do regresije promena i epileptički napadi se više ne javljaju.

Geografska distribucija slučajeva toksokarijaze

Tokom deset godina praćenja dijagnostike toksokarijaze u Srbiji registrovano je grupisanje slučajeva oko većih dijagnostičkih centara (kartogram 1). Da li se radi o slučajnosti ili postoji naučno objašnjenje ove pojave, za sada nemamo dovoljno dokaza, ali je utvrđeno da na planinama iznad 1000 metara nadmorske visine toksokarijaze nema ni kod pasa. Razlog za ovu interesantnu pojavu je temperatura zemljišta kao limitirajući ekološki faktor, koja na planinama ni u letnjim mesecima nije iznad 18 stepeni, neophodnih za razvoj larvi u zemlji.

DISKUSIJA

Najčešće korišćeni antiparazitici kod toksokarijaze su benzimidazoli, u poslednje vreme albendazol. Medjutim, u uputstvu za lek još se ne navodi toksokarijaza kao indikacija za primenu. U literaturi nema konsenzusa koliko treba da traje terapija toksokarijaze antihelminticima. Nalaze se izveštaji o primeni albendazola u trajanju od 5 dana do 4 nedelje. Albendazol u dozi od 10 mg/kg/24h tokom pet dana preporučen je kao efikasniji od tiabendazola (4). Međutim, ima i mišljenja da tretman od 5 dana nije dovoljno efikasan za klinički izražene slučajeve i predlaže se tretman od 4 nedelje (5).

Moguće komplikacije kod primene albendazola naročito kod dece moraju se uzeti u obzir. Naša iskustva sa dietilkarbamazinom i albendazolom su pozitivna, neželjena dejstva leka nismo registrovali, a kod lečenih pacijenata postepeno su se smanjivali titar antitela i eozinofilija u krvi.

Analizom slučaja br. 3 vidi se da se nakon prve kure albendazolom eozinofili smanjuju za više od polovine, ali ostaju u nivou blizu vrednosti za hipereozinofilni sindrom oko godinu dana. Tek nakon druge kure albendazola dolazi do pada eozinofila na približno normalne vrednosti. Ovaj slučaj nameće zaključak da kod komplikovane toksokarijaze kao što je neuroinvazija, jedan tretman albendazolom od 4 nedelje nije dovoljan, verovatno zbog slabijeg prolaska leka kroz hematoencefalnu barijeru, gde prolazi oko 40% unete doze.

Dugotrajna višemesečna terapija albendazolom primenjuje se u medikamentoznoj terapiji ehinokokoze. U velikom broju slučajeva ova terapija je uspešna, ali dovodi do prolaznog poremećaja enzima jetre, serumskih transaminaza. U studiji Jevtića i saradnika (6) pacijenti koji su dobijali veće koncentracije leka, 21-25 mg/kg tokom ciklusa od po 28 dana, koji su više puta ponavljani sa pauzama od 14 dana između ciklusa, imali su i značajno povišenu aktivnost serumskih transaminaza, ali je retko bilo razloga za prekid lečenja.

ZAKLJUČAK

Za serološki pozitivne pacijente ukoliko imaju eozinofiliju, uveli smo termin aktivna toksokarijaza, bez obzira na to da li su asimptomatski ili imaju kliničke simptome suspektne na migraciju larvi. Za pacijente sa nekomplikovanom toksokarijazom može se preporučiti jedna kura albendazola u trajanju od 28 dana i dnevnoj dozi od 15 mg/kg. Pacijente sa komplikacijama kao što je neurotoksokarijaza potrebno je tretirati najmanje sa dve kure albendazola od 28 dana sa 14 dana pauze između njih. Ovaj tretman je doveo do pada vrednosti eozinofila na normalu i pada titra antitela ispod merljivog nivoa, što nedvosmisleno ukazuje na sanaciju infekcije.

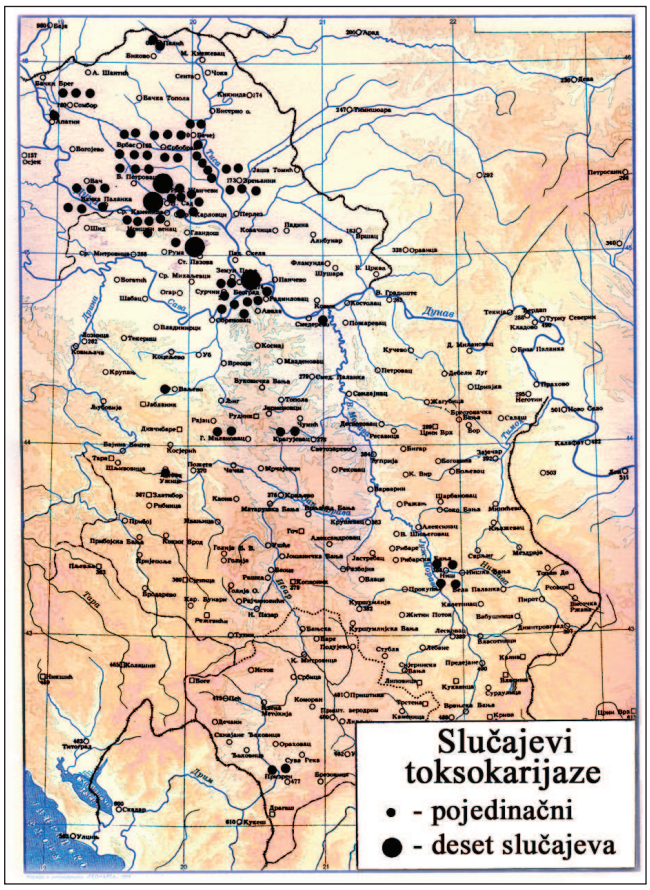

Kartogram 1. Distribucija slučajeva toksokarijaze u Srbiji tokom 10 godina (n=113).

Apstrakt

Kliničke karakteristike toksokarijaze i titar specifičnih antitela odredili smo indirektnim imunofluorescentnim testom kod pacijenata sa eozinofilijom. Za pacijente sa nekomplikovanom toksokarijazom primenili smo jednu kuru albendazola u trajanju od 28 dana i dnevnoj dozi od 15 mg/kg. Pacijente sa komplikacijama kao što je neurotoksokarijaza tretirali smo sa dve kure albendazola od 28 dana sa 14 dana paze između njih. Ovaj tretman je doveo do pada vrednosti eozinofila na normalu i pada titra antitela ispod merljivog nivoa.

LITERATURA

1. Woodruff AW, de Savigny D, Jacobs DE. Study of toxocaral infection in dog breeders. BMJ 1978;2:1747-1748.

2. Lalošević D, Lalošević V. Toksokarijaza - larva migrans ljudi i životinja. Zadužbina Andrejević, Beograd, 2008.

3. Beaver PC, Snyder CH, Carrera GM, Dent JH, Lafferty JW. Chronic eosinophilia due to visceral larva migrans. Report of three cases. Pediatrics 1952;9:7-19.

4. Stuerchler D, Schubarth P, Gualzata M, Gottstein B, Oettli A. Thiabendazole vs. albendazole in treatment of toxocariasis: a clinical trial. Ann Trop Med Parasitol 1989;83(5):473-478.

5. Yoshikawa M. Duration of treatment with albendazole for hepatic toxocariasis. Nat Clin Pract Gastroenterol Hepatol. 2009;6(3):E1-2.

6. Jevtić M, Mikić D, Arsić-Komljenović G, Stanković N, Ristanović E, SjeničićG, Janićijević-Hudomal S. Neželjena dejstva dugotrajne, kontinuirane primene visokih doza albendazola u lečenju ehinokokne bolesti. Vojnosanit Pregl 2008,65(7):539-544.

Rad je primljen i prihvaćen 20.11.2009