

*Prikazi bolesnika/
Case reports*

**BENIGNA MONOKLONALNA GAMAPATIJA
KOD PACIJENTA SA PRELEŽANIM
AKUTNIM PANKREATITISOM I
PSEUDOCISTOM PANKREASA
- Prikaz slučaja**

**BENIGN MONOCLONAL GAMMOPATHY IN
PATIENTS WITH ACUTE PANCREATITIS
AND PANCREATIC PSEUDOCYST
- Case report**

Correspondence to:

Dr Ljiljana Tadić

Vojna bolnica Niš,
Bulevar Dr Zorana Đinđića bb Niš
Tel. 069120 40 32
Email: mitanik19@gmail.com

Ljiljana Tadić¹, Goran Marjanović², Zoran Blagojević¹

¹ Vojna bolnica Niš, Odeljenje za unutrašnje bolesti

² Klinika za hematologiju, Klinički centar Niš

Ključne reči

hiperviskoznost, paraproteinemija,
pankreatitis

Key words

hyperviscosity, paraproteinemia,
pancreatitis.

Sažetak

Uvod: U bolestima i poremećajima sa povećanom koncentracijom serumskih proteina, posebno imunoglobulina, značajno se povećava viskoznost krvi, a u pojedinih bolesnika zbog ovog nastaje karakterističan skup poremećaja poznat pod nazivom hiperviskozni sindrom.

Cilj rada: Utvrditi, postoji li mogućnost da akutni pankreatitis i benigna monoklonalna gamapatija mogu biti u uzročno posledičnoj vezi. Naša hipoteza je da hiperviskoznost seruma koja može postojati u MGUS, može biti udružena sa povećanom viskoznošću pankreasnog soka, i posledično atakom akutnog pankreatitisa.

Prikazan je slučaj pacijenta muškog pola, TV 175cm, TT 76 kg, bele rase, starosti 74 godine.

Na pregled se javio zbog bolova u predelu pupka koji su se širili na čitav abdomen, mučnine, povraćanja, nadimanja i opšte slabosti. U laboratorijskim nalazima: leukocitoza i hiperamilazemija. Akitni pankreatitis koji je tom prilikom saniran, recidivirao je nakon mesec dana, a pankreatična cista evidentirana u prvom ataku bolesti, povećala je svoje dimenzije i potiskivala antralni deo želuca. Hiperproteinemija u serumu u toku i nakon akutnog pankreatitisa pobudila je sumnju, da se kod prikazanog pacijenta radi o postojanju hiperviskoznosti u sklopu povećanja jedne od frakcije imunoglobulina - IgG. Nalazom M pika u gama frakciji potvrđeno je postojanje benigne monoklonalne gamapatije.

Zaključak: hiperviskoznost seruma bi mogla uzrokovati i hiperviskoznost pankreasnog soka sa posledičnom stazom što je preduslov za mogući nastanak mikrolitijaze pankreasnih vodova i akutnog pankreatitisa.

UVOD

U bolestima i poremećajima sa povećanom koncentracijom serumskih proteina, posebno imunoglobulina, značajno se povećava viskoznost krvi, a u pojedinih bolesnika zbog ovog nastaje karakterističan skup poremećaja poznat pod nazivom hiperviskozni sindrom. Kod tih bolesti i poremećaja sa povećanim stvaranjem serumskih proteina-paraproteinemija, gde spada i benigna monoklonalna gamapatija (MGUS) ^{1,2,3}, patološki klon ćelija krvi produkuje monoklonske imunoglobuline, pa dolazi do poremećaja koji zavise od njihove koncentracije i svojstava.^{4,5} Postojanje

bioloških svojstava monoklonskih imunoglobulina da postaju krioglobulini, ili da stvaraju imunske komplekse, su mehanizmi koji dovode do oštećenja organa i tkiva u ovim bolestima i poremećajima (kompromitovana cirkulacija kroz male krvne sudove, uzrokuje povećanja perifernog otpora). ^{6,7,8,9} Tome doprinosi i sekundarna hiperlipoproteinemija koja se po pravilu verifikuje u ovih pacijenata. Protrombotičke abnormalnosti su opisane i u MGUS.¹⁰

Uzroci akutnog pankreatitisa su brojni, kao i teorije koje pokušavaju da razjasne mehanizam nastanka bolesti. Teorija autodigestije, teorija zajedničkog kanala, teorija po kojoj

obstrukcija i hipersekrecija imaju glavnu ulogu, ili najnovija koja obajašnjava da lizozomalna hidrolaza aktivira enzime pankreasa unutar samih ćelija acinusa.

Cilj rada je da se utvrdi, postoji li mogućnost međusobne povezanosti ova dva entiteta, odnosno dali akutni pankreatitis i benigna monoklonalna gamapatija mogu biti u uzročno posleđičnoj vezi. Naša hipoteza je da hiperviskoznost seruma koja može postojati u MGUS, može biti udružena sa povećanom viskoznošću pankreasnog soka, i posleđično atakom akutnog pankreatitisa.

REZULTATI RADA (Prikaz slučaja)

Prikazan je slučaj pacijenta muškog pola, TV 175cm, TT 76 kg, bele rase, dobi 74 godina.

Na pregled se javio zbog bolova u predelu pupka koji su se širili na čitav abdomen, mučnine, povraćanja, nadimanja i opšte slabosti. Tegobe su se javile nakon obilnog obroka. Iz lične anamneze saznaje se, da je operisao kalkuloznu žučnu kesu. Pri pregledu svestan, orijentisan, lako dispoičan, blede boje kože i vidljivih sluzokoža, normotenzivan. Abdomen: mekan, bolno osetljiv periumbilikalno. U laboratorijskim nalazima: leukociti $16,90 \times 10^9$, amilaze u serumu 822 U/l, u urinu 8964 U/l, glikemija 7,9 mmol/l, ukupni bilirubin 28,4 μ mol/l, uk proteini 82 g/l. Ostali biohemijski parametri: u referentnim granicama. Ordinirana je terapija u skladu sa postojećim stanjem akutnog pankreatitisa, na koju dolazi do poboljšanja opšteg stanja pacijenta.

Na urađenom KT pregledu abdomena na aparatu „Toshiba Aquillion“ po protokolu za akutni pankreatitis, nativno i nakon injekcije kontrasta „Optiray 350“ u dozi od 60ml, u pankreasu koji je voliminozan, u predelu glave evidentira je cistična promena veličine 60x50 mm, ispunjena homogenim sadržajem, koji denzitometrijski odgovara gušćem fluidu. Takođe evidentirana parapijelična cista u desnom bubregu veličine 75mm (prilog: sl.1).

Mesec dana, nakon toga, imao je još jednu epizodu recidiva lakšeg oblika pankreatitisa, sa tim što je veličina ciste u pankreasu bila tada 100x80 mm, a veličina parapijelične ciste u desnom bubregu 90 mm, nakon čega je indikovana endoskopska ultrasonografija (EUS) EUS pregledom na aparatu „Pentax EPM 3500, Hitachi EUB 6500“, u glavi pankreasa se registruje hipoehogena promena promera oko 10 cm, ispunjena gušćim sadržajem, koja potiskuje i antralni deo želuca. Zaključeno je da promena nije za endoskopsku punkciju, već je potrebno razmotriti hirurški način rešavanja. Pri kontrolnom pregledu KT abdomena, rađenom nativno u arterijskoj i portnoj fazi nakon 6 meseca, veličina promene u pankreasu bila je 48x24 mm, sa izrazito gustim sadržajem, pa je zaključeno da se najverovatnije radi o rezidualnoj pseudocisti nakon pankreatitisa, pa se odustalo od hirurške intervencije (prilog: sl.2). U međuvremenu se redovno kontrolisao i subjektivno bio bez tegoba. Na kontrolnom MSCT abdomena nakon godinu dana, na pankreasu cistolika promena veličine 21 mm. Bez tegoba i u dobrom opštem stanju, pacijent se javljao na redovne kontrolne preglede, pri čemu je 2 godine od epizode akutnog pankreatitisa, opet je evidentirana povišena vrednost ukupnih proteina u serumu do 88.4 g/l i globulina 46,4 g/l. Povišena vrednost se ponovila u još dva kontrolna pregleda, pa je određena

koncentracija imunoglobulinskih frakcija u serumu i verifikovana povišena vrednost IgG do 25,82 g/l. Nalaz na kraoigramu, rentgengrafiji pljosnatih kostiju i Bence Jonesovog proteina u urinu, bio je uredan. Elektroforezom proteina po kapilarnoj metodi, na aparatu „Capillarys Sebia“¹¹, verifikovan M-pik u gama frakciji (prilog: sl. 3). U mijelogramu u normocelularnoj kostnoj srži nađena uredno zastupljena normoblastična eritropoeza sa lakim znacima diseritropoeze. Granulopoeza očuvanog kontinuiranog toka sazrevanjem sa eozinofilijom od 10-13%. Limfocita 6%, plazma ćelija 2-4% sa po kojim binuklearnim oblikom. Megakariocitna loza uredna. Zaključeno je da se radi o benignoj monoklonskoj gamapatiji. Pacijent se godinu dana nakon toga redovno kontroliše i subjektivno se dobro oseća.

DISKUSIJA

Benigna monoklonalna gamapatija kao i druge paraproteinemije ima osobenost da razvija hiperviskozni sindrom u sklopu povećane koncentracije serumskih proteina, posebno imunoglobulina, u ovom slučaju IgG.^{12,13,14}

Hiperviskoznost seruma u slučaju našeg pacijenta nije dokazana, jer u trenutku zbrinjavanja ataka akutnog pankreatitisa, a kasnije i recidiva i pojave pankreasne ciste¹², dijagnoza MGUS- a nije bila aktuelna, jer je glavni akcenat bio na vitalnim i biohemijskim parametrima koji su markeri stepena oštećenja pankreasnog tkiva, a diskretna hiperproteinemija koja je tada bila zabeležena, nije detaljnije ispitivana, jer je shvaćena kao reaktivna, na stanje u kome se pacijent nalazio.^{13,15} Dalji sled događaja, kao i podatak da je kod pacijenta u tom trenutku već bio diskretno povećan nivo serumskih ukupnih proteina, kao i činjenica da je pre toga već operisao kalkuloznu žučnu kesu, čija kalkuloza je mogla biti prouzrokovana pojačanom gustinom žučnog soka,¹⁶ može ukazivati, odnosno pretpostaviti, da je i tada pacijent imao, ovaj oblik paraproteinemije koji zbog nedostatka simptoma koji bi na to ukazivali, nije bio dijagnostikovano.^{17,18,19}

U fazi zbrinjavanja akutnog pankreatitisa, recidiva i komplikacija u vidu pankreatične ciste, nije urađena elektroforeza proteina, ni imunoglobulina, pa samim tim nema potvrde, da je paraproteinemija u tom trenutku postojala.

Ostaje da pretpostavljamo, da je hiperviskoznost seruma koju je, možda, pacijent u periodu pre napada akutnog pankreatitisa imao, može biti sa svoje strane, jedan od uzroka, zbog kojeg je do pankreatitisa i došlo. Objašnjenje bi bilo, što je u literaturi već opisivano kod pacijenta sa Waldenstromovom makroglobulinemijom, da je povećana količina ukupnih proteina i imunoglobulina, mogla da uslovi i povećanu viskoznost pankreasnog soka.^{16,20,21} Naime, hiperviskoznost seruma kod benigne monoklonske gamapatije, mogla je biti udružena sa pojačanom viskoznošću pankreasnog soka, što stvara uslov za nastanak mulja ili miktolitijaze u pankreasnim vodovima.^{16,20,21} Iako se u pankreasnom soku nalaze joni natrijuma, kalijuma, hlora, kalcijuma, cinka, fosfata i sulfata, bikarbonatni joni imaju primarni značaj. Sekretin ima ulogu da reguliše da ćelije u acinusima i duktusima otpuštaju vodu i bikarbonate u pankreasni sok. Povećana viskoznost pankreasnog soka uzrokovana hipergamaglobulinemijom frakcije IgG

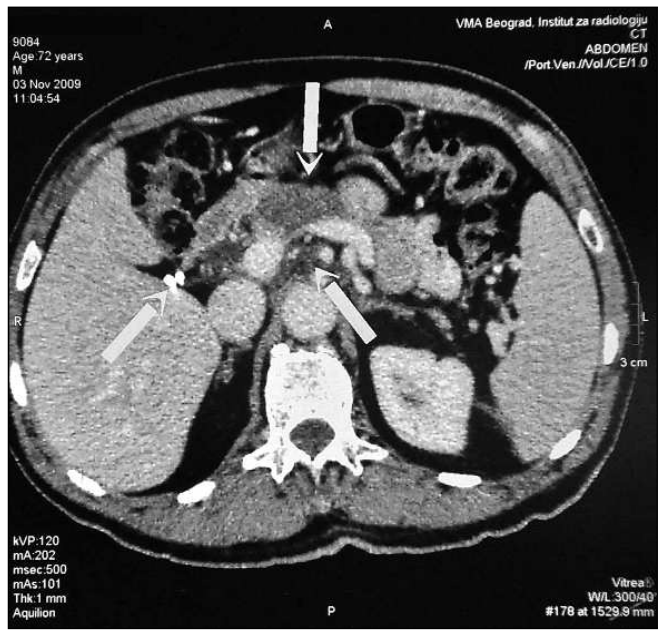
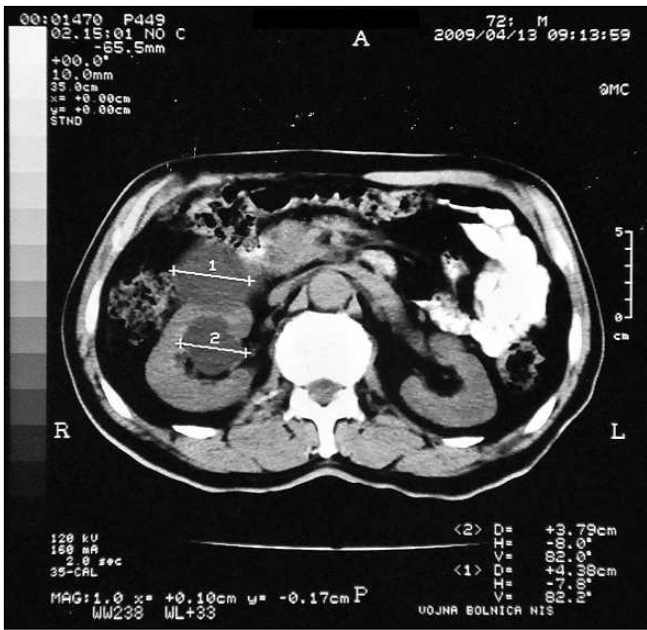
imunoglobulina može remetiti taj proces razmene i poremetiti odnosno kompromitovati mikrocirkulatorni protok.^{22,23}

Cilj ovog prikaza je, iako, hiperviskozni sindrom kod prikazanog pacijenta u trenutku razvoja akutnog pankreatitisa nije dokazan, da se ukaže na mogućnost povezanosti ova dva entiteta, kao i da se u sličnim slučajevima, obrati pažnja na dijagnostičke procedure koje bi razjasnile i potvrdile postojanje hiperviskoznosti.

ZAKLJUČAK

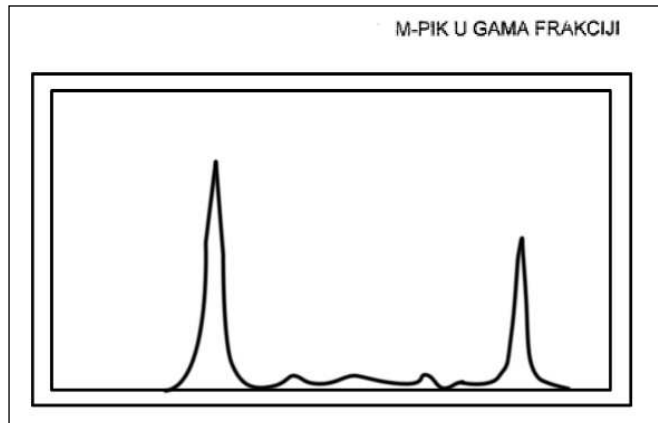
Hiperviskoznost seruma može biti razlog i hiperviskoznosti pankreasnog soka.

Hiperviskoznost pankreasnog soka, može biti uzrok staze pankreasnog soka i preduslov za nastanak mikrolitijaze pankreasnih vodova sa posledičnim pankreatitisom.



SI.1- Cistična promena u predelu glave pankreasa veličine 60x50 mm i parapijelčna cista u desnom bubregu veličine 75mm

SI.2- Cistična promena u glavi pankreasa veličine 48x24 mm, sa izrazito gustim sadržajem .



SI.3- Elektroforeza proteina: M-pik u gama frakciji

Abstract

Introduction: In the diseases and disorders with increased concentration of serum proteins, especially immunoglobulins, significantly increasing the viscosity of the blood, and in some cases, because of the resulting set of distinctive disorders known as hyperviscosity syndrome.

The aim of the study was to determine, whether there is a possibility that acute pancreatitis and benign monoclonal gammopathies may be a cause effect relationship. Our hypothesis was that serum hyperviscosity, which can exist in MGUS may be associated with increased viscosity of pancreatic juice, and the consequent attack of acute pancreatitis.

The case of a patient aged 74 has been presented here. The patient needed an urgent medical examination due to the pain in the umbilical area spreading over the entire abdomen, accompanied with nausea, vomiting, bloating and general weakness. Laboratory findings: leukocytosis and hyperamylasemia. The therapy was administered in accordance with the actual state of acute pancreatitis, leading to the improvement of the patient's general condition. A month after that, he had another episode of recurrence of pancreatitis, and pancreatic cysts recorded in the first episode of disease, has increased its size and pushing the antral part of the stomach.

Hyperproteinemia in serum during and after acute pancreatitis has aroused suspicion that a patient comes to the existence of hyperviscosity syndrome, with increased IgG immunoglobulin fractions. M peak in the gamma fraction confirmed the existence of a benign monoclonal gammopathies.

Conclusion: Serum hyperviscosity may cause hyperviscosity pancreatic juice with subsequent path which is a prerequisite for the development of pancreatic ducts and microlithiasis attack of pancreatitis.

LITERATURA

- López A, García-Estañ J, Marras C, Castaño M, Rojas MJ, Garre C, et al. Pancreatitis associated with pleural-mediastinal pseudocyst, panniculitis and polyarthritis. *Clin Rheumatol.* 1998;17(4):335-339.
- Tamimi W, Alaskar A, Alassiri M, Alsaed W, Alarifi A, Alenzi Q, Jawdat D, et al. Monoclonal gammopathy in a tertiary referral hospital. *Clin Biochem.* 2010; 43(9):709-13.
- Mollee P. Current trends in the diagnosis, therapy and monitoring of the monoclonal gammopathies. *Clin Biochem Rev.* 2009; 30(3):93-103.
- Katzmann A, Kyle A, Benson J, Larson R, Snyder R, Lust A, et al. Screening panels for detection of monoclonal gammopathies. *Clin Chem.* 2009; 55(8):1517-1522.
- Soler A, Güell M, Bricullé M, Gavarró A, Roig I, Sanchez J, et al. H. pylori eradication does not reduce paraprotein levels in monoclonal gammopathy of unknown significance (MGUS): a prospective cohort study. *Ann Hematol.* 2009; 88(8):769-773.
- Kyle A, Rajkumar V. Epidemiology of the plasma-cell disorders. *Best Pract Res Clin Haematol.* 2007;20(4):637-664.
- Berenson R, Yellin O, Quiery A, Brady J, Patel R, Wong F, et al. A retrospective study to evaluate the work-up and follow-up of patients with monoclonal gammopathy of undetermined significance. *Clin Lymphoma Myeloma Leuk.* 2011;11(4):336-41.
- Mailankody S, Pfeiffer M, Kristinsson Y, Korde N, Bjorkholm M, Goldin LR, et al. Risk of acute myeloid leukemia and myelodysplastic syndromes after multiple myeloma and its precursor disease (MGUS). *Blood.* 2011 ;118(15): 4086-4092.
- Spira D, Weisel K, Brodoefel H, Schulze M, Kaufmann S, Horger M. Can whole-body low-dose multidetector CT exclude the presence of myeloma bone disease in patients with monoclonal gammopathy of undetermined significance (MGUS)? *Acad Radiol.* 2012;19(1):89-94.
- Decaux O, Laurat E, Perlat A, Cazalets C, Jego P, Grosbois B. Systemic manifestations of monoclonal gammopathy. *Eur J Intern Med.* 2009; 20(5): 457-461.
- Yang Z, Harrison K, Park A, Chaffin H, Thigpen B, Easley L, et al. Performance of the Sebia CAPILLARYS 2 for detection and immunotyping of serum monoclonal paraproteins. *Am J Clin Pathol.* 2007; 128(2):293-9.
- Khanna K, Tiwary S, Kumar P. Pancreatic Pseudocyst: Therapeutic Dilemma. *Int J Inflamm.* 2012; 2012: 279476.
- McGrath A, Penny R. Paraproteinemia: blood hyperviscosity and clinical manifestations. *J Clin Invest.* 1976;58(5):1155-1162.
- Virella G, Hobbs J. Heavy chain typing in IgG monoclonal gammopathies with special reference to cases of serum hyperviscosity and cryoglobulinaemia. *Clin Exp Immunol.* 1971; 8(6): 973-980.
- Crawford J, Cox B, Cohen J. Evaluation of hyperviscosity in monoclonal gammopathies. *Am J Med.* 1985;79(1):13-22.
- Hertan HI, Pitchumoni CS. Chronic calcific pancreatitis in a patient with Waldenstrom's macroglobulinemia. *Am J Gastroenterol.* 1991 May;86(5):633-4.
- Rafajlovski S, Orozović V. Učestalost hiperviskoznog sindroma i konsektivnih kardioloških i neuroloških komplikacija u bolesnika sa morbus Waldenstrom i IgA multiplim mijelomom. *Aktuelnosti iz neurologije, psihijatrije i graničnih područja.* 2005; 13(3-4):24-36.
- MacKenzie R, Fudenberg H, O'Reilly A. The hyperviscosity syndrome In IgG myeloma. The role of protein concentration and molecular shape. *J Clin Invest.* 1970;49(1):15-20.
- Rajkumar S.V. MGUS and Smoldering Multiple Myeloma Update on Pathogenesis, Natural History, and Management. *Hematology Am Soc Hematol Educ Program.* 2005:340-345.
- Remes-Troche M, Duarte-Rojo A, Morales G, Robles-Diaz G. Hemoconcentration is a poor predictor of severity in acute pancreatitis. *World J Gastroenterol.* 2005; 11(44):7018-7023.
- Mannik M. Blood viscosity in Waldenström's macroglobulinemia. *Blood.* 1974; 44(1):87-98.
- Ruiz C, Hernandez G, Andersen M, Ince C, Bruhn A. Mini-report: Microcirculatory flow abnormalities in a patient with severe hyperviscosity syndrome. *Clin Hemorrhheol Microcirc.* 2012;
- Manning RD Jr. Chronic effects of hyperproteinemia on blood volume and lymph protein concentration. *Am J Physiol.* 1992; 262(4 Pt 2): H937-41.